


VRUCHTBAARHEID EN ONVRUCHTBAARHEID

HOE EN WAAROM?



L.I.F.E.
Leuven Institute for Fertility and Embryology

VOORWOORD

De geboorte van Louise Brown, nu reeds twee decennia geleden, betekende een mijlpaal in de ontwikkeling van de behandelingsmogelijkheden in de reproductieve geneeskunde. Het opende voor vele echtparen nieuwe toekomstperspectieven voor het vervullen van hun zo innige kinderwens. Verkeerdelijk werd hierbij soms de indruk gecreëerd en dit mede onder invloed van de media, dat in vitro fertilisatie de nog enige bestaande behandelingsmogelijkheid was die bijna steeds resulteerde in een zwangerschap. Helaas blijft dit laatste tot op heden een illusie.

In deze informatie brochure wordt U bondig het verloop van een normale cyclus en conceptie uitgelegd en kunt U kort kennis maken met de verschillende behandelingsmogelijkheden.

Het is onze taak als arts samen met U de voor U beste behandeling te selecteren, dit wil zeggen deze behandeling die in jullie specifieke situatie de hoogste kans op zwangerschap geeft gerelateerd aan de fysische en psychische belasting ervan en rekening houdend met de kosten efficiëntie van de behandeling.

Elke behandeling zal van jullie als echtpaar een inzet vragen en zal soms als belastend worden ervaren. Dit is niet verwonderlijk gezien zwanger worden nu eenmaal als een vanzelfsprekendheid wordt beschouwd en het uitblijven ervan vaak op onbegrip zal stuiten niet alleen bij jullie als koppel maar ook vooral bij de onmiddellijke omgeving zoals familie, vrienden of kennissen. Het is dan ook om deze reden dat een psycholoog waarop U steeds beroep kunt doen, vast verbonden is aan het centrum.

Behandelingen van fertiliteitproblemen kan enkel op een ideale manier gebeuren in samenwerking met verschillende personen zoals androloog, psycholoog, de biologen van het laboratorium, de verpleegsters en het secretariaat. Niettegenstaande dit teamwork streven we ernaar voor elk koppel een individuele benadering te geven.

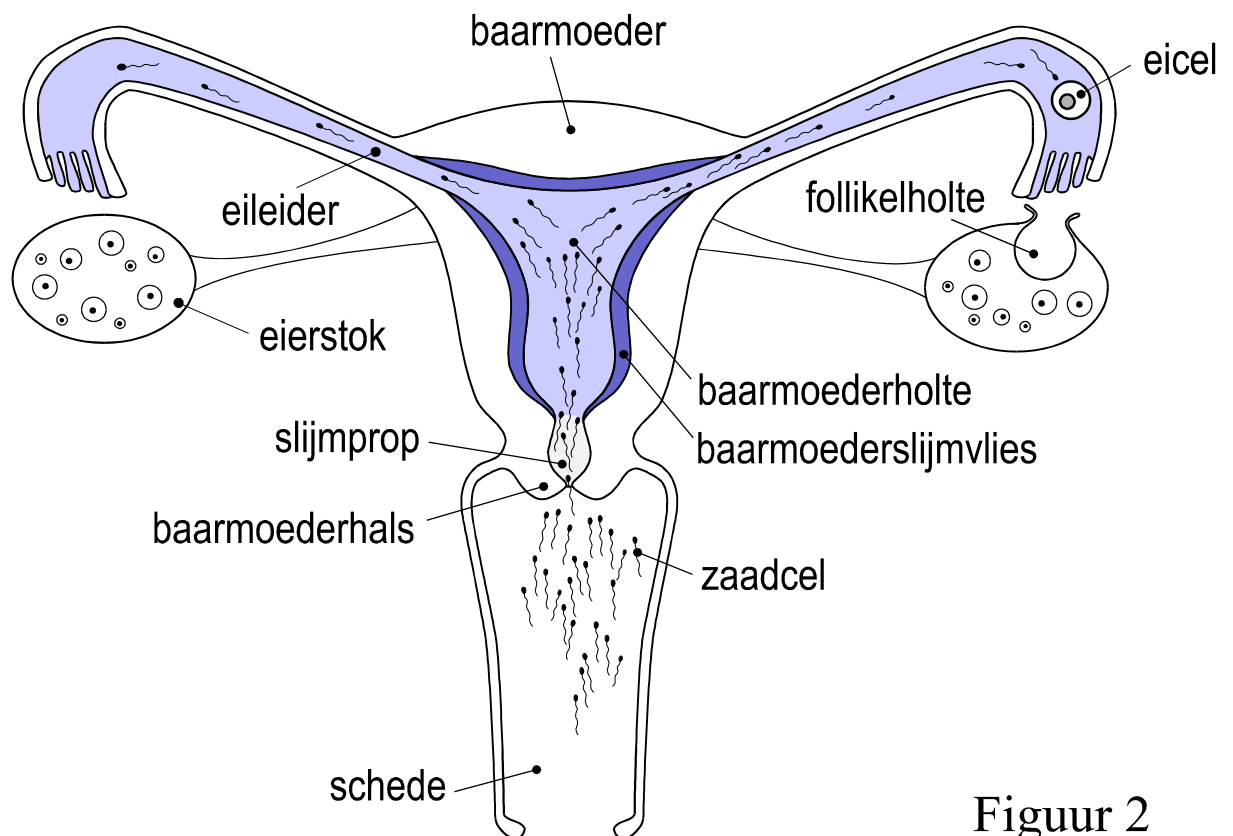
Tijdens de praktische afhandeling van uw behandeling zal het secretariaat en het verplegend personeel U op een zo goed mogelijke manier trachten te begeleiden. Indien sommige aspecten van uw behandeling niet gans duidelijk mochten zijn, kan U ook steeds met uw vragen bij hen terecht.

Wij hopen dat deze brochure U meer klaarheid zal brengen in uw behandeling en het praktische verloop ervan en wensen U veel succes toe.

HET NORMALE VERLOOP

Voor het koppel is de kindwens een zeer uitgesproken en intieme uitdrukking van de genegenheid die beiden voor elkaar voelen. Biologisch gezien echter, dient de voortplanting tot het vermengen van het erfelijke materiaal van man en vrouw. Zo kan een uniek nieuw individu ontstaan. De mens gebruikt daarvoor gespecialiseerde cellen: de voortplantingscellen of gameten. Bij de man zijn dat de zaadcellen (spermatozoa) en bij de vrouw de eicellen of eitjes (oöcyten). Bij de versmelting van de zaadcel en het eitje ontstaat een vrucht, een embryo, dat een nieuwe combinatie van genen bevat (erfelijke kenmerken). Wanneer de baby uiteindelijk geboren wordt en opgroeit, kan je in het kind heel dikwijls kenmerken van vader én moeder herkennen. “De blauwe ogen van mama en het krulhaar van papa.”

Een figuur waarin de belangrijkste stappen van de voortplanting zijn voorgesteld vind je hieronder (figuur 1). Na de zaadlozing (ejaculatie) trachten de miljoenen zaadcellen hun weg te vinden naar de eicel. Van hen zal echter een groot deel niet voorbij de vele obstakels geraken die ze op hun zoektocht tegenkomen. De eerste grote barrière is de toegang tot de baarmoederholte: de baarmoederhals (cervix). Die is afgesloten met een slijmerige prop. Daarna moeten ze de hele baarmoederholte



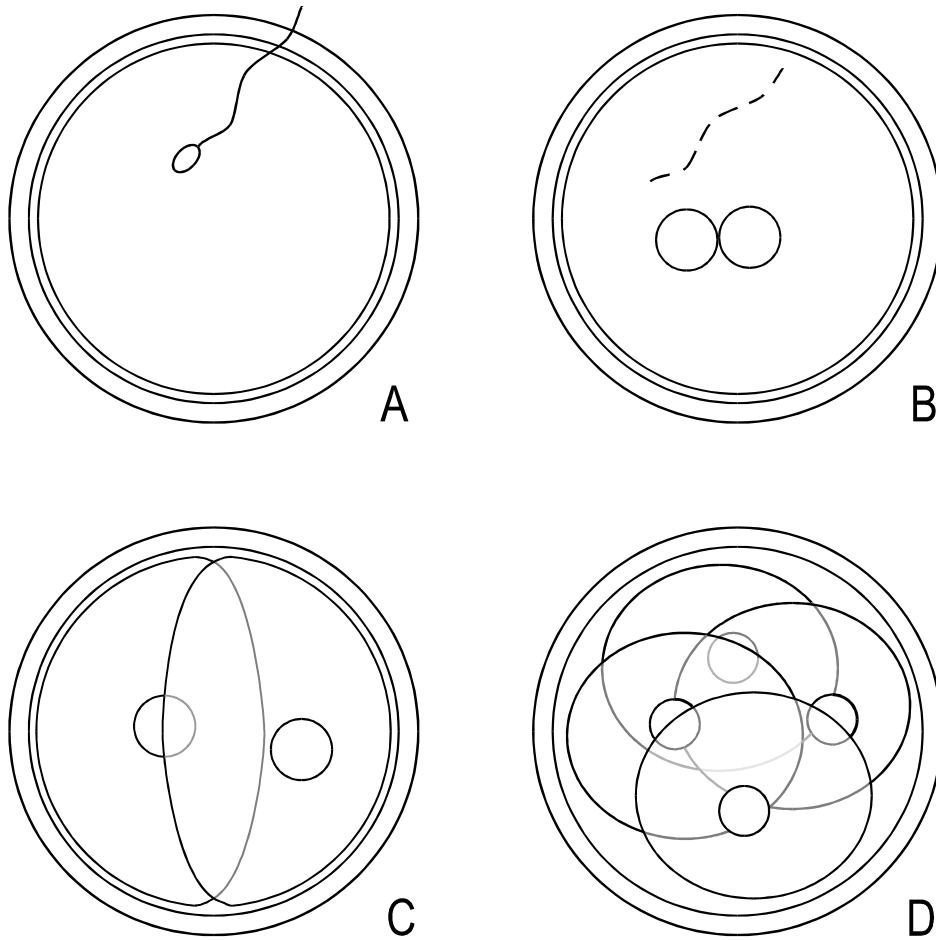
Figuur 2

overbruggen en dan pas beginnen ze hun reis doorheen de eileiders. Daar zullen ze misschien een eitje (oöcyt) vinden.

Het eitje komt rond het midden van de menstruele cyclus vrij uit de follikel, een met vocht gevulde holte in de eierstok (ovarium) waarin het eitje rijp geworden is. Na de eisprong (ovulatie) wordt het eitje opgenomen door de eileider en in de richting van de baarmoederholte gevoerd.

Op voorwaarde dus dat de zaadlozing rond het tijdstip van de eisprong is gebeurd, zullen de beste zaadcellen uiteindelijk tot bij het eitje geraken. Het eitje laat toe dat één van de zaadcellen de eischaal doorbreekt waardoor het eitje kan worden bevrucht. Tijdens de bevruchting (fertilisatie) versmelt het erfelijk materiaal van de vrouw en de man en begint het embryo zich te ontwikkelen. Het embryo zal zich tijdens zijn ontwikkeling delen, waarbij één cel telkens in twee deelt. Zo zal het embryo eerst van een ééncellig stadium naar een 2-cellig stadium gaan, dan van een 2-cellig naar een 4-cellig stadium, en zo verder (figuur 2). Terwijl het embryo zich zo verder ontwikkelt, wordt het langzaam naar de baarmoederholte getransporteerd doorheen de eileider. Rond de vierde dag na de bevruchting komt het aan in de baarmoederholte. Het baarmoederslijmvlies (endometrium), de bekleding aan de binnenkant van de baarmoeder, heeft zich na de eisprong klaargemaakt op de eventuele komst van een vrucht. Het jonge embryo breekt doorheen de eischaal, het hecht zich vast aan het baarmoederslijmvlies en begint zich rond de zesde dag na de bevruchting stilaan in te planten (innesteling of implantatie) in de baarmoederwand. Als de baarmoeder (uterus) dit nieuwe, vreemde weefsel niet afstoot en indien het embryo zich verder normaal blijft ontwikkelen, is de zwangerschap reeds een goed eind op weg.

Wanneer er geen bevruchting plaatsvindt, volgen de maanstonen (menstruatie). Het baarmoederslijmvlies brokkelt dan af, zodat bij het begin van de nieuwe cyclus een verse weefsellaag kan groeien.



Figuur 3

- A: De zaadcel is net doorheen de eiscaal geraakt en heeft de eicel bevrucht.
- B: Het erfelijk materiaal van man en vrouw is klaar om zich te vermengen. Het zit nu nog apart opgeborgen in twee bolvormig zakjes (de "pro-nuclei"). Er is een vrouwelijke en een mannelijke pro-nucleus te zien. De staart van de zaadcel wordt langzaam afgebroken.
- C: Het embryo heeft zich een eerste maal gedeeld. Er zijn nu twee cellen ("blastomeren").
- D: Het embryo heeft zich een tweede maal gedeeld. Er zijn nu vier cellen te zien.

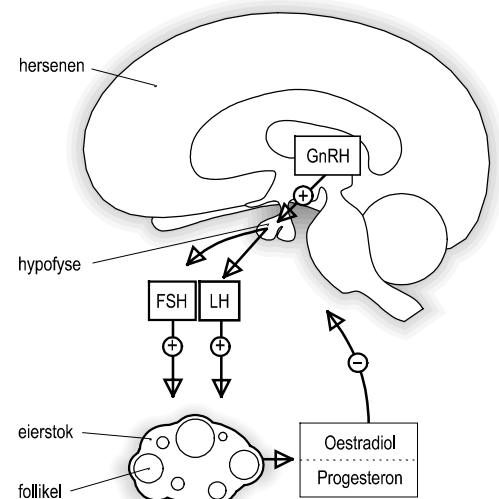
Hoe werken je hormonen?

Vele medicamenten die je mogelijks zal moeten nemen tijdens de behandeling hebben een belangrijke invloed op de werking van de hormoonklieren in je lichaam. Het is dus goed even stil te staan bij de functie van de belangrijkste hormonen. Zo zal je ook beter begrijpen waarom je een bepaalde kuur moet volgen.

In de eierstok worden twee belangrijke hormonen gemaakt: het oestradiol en het progesteron. De aanmaak van het oestradiol stijgt sterk tijdens de eerste helft van de menstruele cyclus (de folliculaire fase) en het bereikt een piek net voor de eisprong. Het oestradiol doet je baarmoederslijmvlies groeien. Het maakt ook de schede (vagina) natter en de slijmprop toegankelijker voor zaadcellen, zodat rond de eisprong de kans op een bevruchting maximaal is. Na de eisprong wordt de follikel in de eierstok omgevormd tot een “geel lichaam” (corpus luteum). Dit maakt het progesteron aan tijdens de tweede helft van de menstruele cyclus (de luteale fase). Het progesteron doet de groei van het baarmoederslijmvlies stoppen en zorgt ervoor dat het nu voedingsstoffen opstapelt. Deze zijn nodig voor het embryo tijdens de innesteling.

Hoe weet de eierstok nu wanneer het welk hormoon moet maken? En hoe weet het wanneer er voldoende gemaakt is? Hierachter schuilt een zeer ingewikkeld proces. In eenvoudige termen komt het hier op neer. In de hersenen wordt een hormoon aangemaakt dat we het “**gonadotrofine-releasing hormoon**” (GnRH) noemen. De naam verwijst naar het feit dat dit hormoon de vrijzetting stimuleert van twee “gonadotrofines” in de hypofyse, een klier achter de neus en onderaan de hersenen (zie figuur 3). Gonadotrofines zijn hormonen die de werking van de eierstok stimuleren. Er zijn twee gonadotrofines: het “**follikelstimulerend hormoon**” (FSH) en het “**luteïniserend hormoon**” (LH). Zoals de naam het zegt, bevordert het follikelstimulerend hormoon de groei van de follikels. Het luteïniserend hormoon zet de eierstok aan om zich voor te bereiden op de luteale fase. Dit gebeurt door een plotse vrijzetting van grote hoeveelheden LH in het midden van de cyclus. Dit doet de follikel rijpen, gevolgd door de eisprong ± 36 uren na de LH piek. Het geel lichaam dat zich na de ovulatie vormt, wordt gestimuleerd door het LH om progesteron te maken.

Het oestradiol en het progesteron kunnen de vrijzetting van GnRH, FSH en LH afremmen indien nodig. Zo wordt de kring gesloten en voorkomt de eierstok op elk ogenblik dat er een tekort of teveel is van oestradiol of progesteron.



Figuur 4

Wanneer ben je onvruchtbaar?

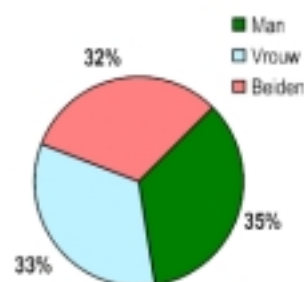
Vele koppels worden geconfronteerd met moeilijkheden om een kind te krijgen. In het algemeen wordt geschat dat problemen met de vruchtbaarheid bij ongeveer 1 op 7 koppels met kinderwens voorkomen. Voor sommige koppels is het echt onmogelijk om zonder behandeling kinderen te krijgen. Voor andere koppels is een spontane zwangerschap niet onmogelijk, maar kan het wel veel langer duren dan normaal tot de vrouw zwanger raakt. Daarom zouden we in het algemeen beter spreken over verminderde vruchtbaarheid (*sub*-fertiliteit) dan over onvruchtbaarheid (*in*-fertiliteit). Nochtans is het woord infertiliteit zo ingeburgerd dat we dit woord hier verder zullen gebruiken, maar dan wel met de betekenis van verminderde vruchtbaarheid.

Hoe relatief het begrip “normale vruchtbaarheid” is, wordt ook aangetoond door het feit dat 1 op 7 vrouwen mét kinderen langer dan 1 jaar hebben moeten proberen. Het is dan ook niet makkelijk infertiliteit te definiëren. Ben je bijvoorbeeld infertiel na 1 jaar of pas na 2 jaar onvervulde zwangerschapswens? De meeste infertiliteitspecialisten raden toch aan minstens 1 jaar op regelmatige wijze te proberen om zwanger te geraken. Dit geldt uiteraard niet voor koppels waar reeds vooraf een duidelijk probleem aanwezig is, zoals afwezigheid van maanstonen of de onmogelijkheid een erectie te bekomen. In gelijkaardige gevallen en alle gevallen van twijfel is een advies van de infertiliteitspecialist zeker aangewezen. Ook vrouwen met infertiliteit die ouder zijn dan 35 jaar doen er goed aan sneller een raadpleging bij een specialist af te spreken

Waarom ben je onvruchtbaar?

Infertiliteit kan vele oorzaken hebben, oorzaken die zowel bij de vrouw, de man als beiden kunnen aanwezig zijn. De frequentie van de oorzaken is nogal gelijkmatig gespreid over deze drie groepen (figuur 4).

Om beter te begrijpen welke problemen kunnen voorkomen, is het belangrijk te verstaan hoe een normale zwangerschap tot stand komt. In het volgende deel zullen we trachten op een eenvoudige wijze de verschillende stappen in de menselijke voortplanting nog eens op een rijtje te zetten.



Waar treden er dan problemen op?

Uit het vorige overzicht blijkt reeds dat er heel wat moeilijkheden kunnen optreden. Hieronder zullen we eerst de mogelijke problemen bij de man en dan die bij de vrouw bespreken. Het is belangrijk om te onthouden dat er soms meer dan één probleem aanwezig kan zijn. Een derde, wat aparte, groep betreft de koppels met onverklaarde infertiliteit.

Vruchtbaarheidsproblemen bij de man

Bij de man maakt men een onderscheid tussen 1) afwijkingen in de samenstelling van de zaadlozing en 2) seksuele en ejaculatiestoornissen.

In het eerste geval worden er bij het spermaonderzoek afwijkingen gevonden, die ondermeer betrekking kunnen hebben op de volgende eigenschappen van het ejaculaat:

- volume van het ejaculaat
- aantal zaadcellen in het ejaculaat (concentratie)
- aantal zaadcellen met een normale beweeglijkheid (motiliteit) aantal zaadcellen met een normaal uitzicht (morfologie)
- aantal witte bloedcellen in het ejaculaat
- de aanwezigheid van antistoffen op de zaadcellen

Abnormaliteiten die tijdens het spermaonderzoek aan het licht komen, moeten altijd bevestigd worden met minstens 1 controleonderzoek. Als er inderdaad afwijkingen zijn, dient er in de eerste plaats gezocht te worden naar de oorzaak. Dit is van belang omdat soms een slechte levensstijl aan de basis ligt van de afwijking. Zo is het bekend dat roken, alcohol en hete ligbaden een afwijking in het spermabeeld kunnen veroorzaken. Een recente ziekte kan echter ook een gestoord spermabeeld geven. In andere gevallen is de oorzaak een afwijking in de werking van de mannelijke voortplantingsorganen. Hier moet een grondig klinisch onderzoek van de androloog dan klaarheid brengen.

In ongeveer 2 op 100 koppels heeft de man seksuele of ejaculatiestoornissen. Hoewel het dikwijls gaat om een psychologische oorzaak, zijn er toch ook bepaalde ziekten die deze problemen kunnen veroorzaken.

Vruchtbaarheidsproblemen bij de vrouw

Voor de duidelijkheid zullen we de vruchtbaarheidsproblemen bij de vrouw bespreken aan de hand van de volgende onderverdeling:

1. de baarmoederhals
2. de baarmoederholte
3. de eileiders
4. de eierstokken
5. endometriose

1. De baarmoederhals

De slijmprop in de baarmoederhals werkt een beetje als een filter voor slechte zaadcellen. Als de slijmprop echter te taai is, kan het zelfs voor goede zaadcellen een onmogelijke taak worden doorheen de baarmoederhals te geraken.

De belangrijkste oorzaken van een abnormale slijmprop zijn:

- een infectie van de baarmoederhals
- een tekort aan het vrouwelijk hormoon oestradiol, bijvoorbeeld wanneer de eisprong uitblijft
- een vroegere ingreep aan de baarmoederhals

2. De baarmoederholte

De baarmoederholte heeft als voornaamste opdracht de vrucht te ontvangen. Het baarmoederslijmvlies ondergaat daarvoor elke maand een aantal belangrijke veranderingen. Tijdens de eerste twee weken na de maanstanden groeit het baarmoederslijmvlies tot een dikte van ongeveer 4 à 5 mm. Deze groei wordt vooral bevorderd door het vrouwelijk hormoon oestradiol, dat door de eierstok wordt afgescheiden in het bloed. Na de eisprong maakt de eierstok vooral het hormoon progesteron. Progesteron zorgt ervoor dat het baarmoederslijmvlies voedingsbestanddelen opstapelt vóór de komst van het embryo.

Hormonale stoornissen kunnen dus aanleiding geven tot ongunstige veranderingen in het baarmoederslijmvlies, waardoor een implantatie onmogelijk wordt.

Problemen van een heel andere aard kunnen optreden wanneer de baarmoederholte een abnormale vorm heeft. Dit kan een afwijking zijn die aangeboren is, zoals een baarmoederholte met een scheidingswand, of het kan een afwijking zijn die op latere leeftijd is ontstaan, zoals een baarmoederfibroom. Hier moet bij vermeld worden dat niet al deze afwijkingen altijd aanleiding geven tot infertiliteit. Vrouwen met een dubbele baarmoeder kunnen soms probleemloos zwanger worden en spontaan bevallen

In een klein aantal patiënten is er een probleem van immunologische aard, dit wil zeggen dat het afweersysteem van de vrouw niet naar behoren werkt. Normaal gezien verdraagt het afweersysteem van de moeder de aanwezigheid van het vreemde weefsel, dat de vrucht eigenlijk is. Soms richt het afweersysteem zich toch tegen het jonge embryo waardoor de implantatie wordt gehinderd. Bij vrouwen waar dit gebeurt, kan het probleem zich uiten door herhaaldelijke vroegtijdige miskramen.

3. De eileiders

De eileiders hebben eveneens een belangrijke taak: ze zorgen ervoor dat het eitje naar de baarmoederholte wordt gevoerd. Het eitje wordt ook bevrucht in de eileiders.

Als er door verklevingen (adhesies) of door vroegere infecties een volledige afsluiting van de eileiders bestaat, kunnen het eitje en de zaadcellen mekaar niet bereiken: bevruchting is dan onmogelijk. Wanneer de obstructie niet volledig is, kan het toch nog zeer moeilijk zijn voor het bevruchte eitje om tot in de baarmoederholte

te geraken. Het risico is dan ook verhoogd op een buitenbaarmoederlijke (extra-uteriene) zwangerschap. De vrucht ontwikkelt zich dan niet in de baarmoeder, maar, bijvoorbeeld, in de eileider. Gezien de eileider de spierige wand van de baarmoeder mist, kan de zwangerschap gemakkelijk door de wand scheuren, wat snel tot ernstige verwikkelingen kan leiden.

4. De eierstokken

In de eierstokken worden de vrouwelijke hormonen gemaakt en groeien de eicellen. De meeste vrouwen hebben een ruime hoeveelheid eicellen, waarmee ze hun hele leven toekomen tot aan de menopauze. Sommige vrouwen hebben echter reeds vóór ze de normale leeftijd van de menopauze hebben bereikt hun hele voorraad eicellen uitgeput. We spreken dan van vroegtijdige of premature menopauze.

De eicellen kunnen ook van een minder goede kwaliteit zijn. Het is bijvoorbeeld geweten dat bij oudere vrouwen er in de eicellen duidelijk meer afwijkingen van de chromosomen (de dragers van de genen) kunnen voorkomen dan bij de eicellen van jongere vrouwen. De aanwezigheid van een abnormaal dikke eischaal kan soms ook moeilijkheden veroorzaken wanneer het embryo klaar is om zich in te planten. Deze problemen zijn echter niet altijd gemakkelijk op te sporen. Hierboven hebben we al uitgelegd waarom de vrouwelijke hormonen zo een belangrijke rol spelen in de voortplanting. Voor een goede functie van de vrouwelijke voortplantingsorganen moet de eierstok inderdaad op het juiste tijdstip de juiste hoeveelheid aanmaken van deze hormonen. Kleine afwijkingen kunnen soms belangrijke gevolgen hebben. Wanneer vermoed wordt dat er een hormonaal stoornis bestaat, zal de specialist aan de hand van een reeks bloednames de aard van het probleem achterhalen om zo de beste behandeling te kunnen kiezen.

5. Endometriose

Men spreekt van “endometriose” wanneer het baarmoederslijmvlies ook aanwezig is op een andere plaats in het lichaam dan aan de binnenkant van de baarmoeder. Endometriose is een veel voorkomende aandoening bij vrouwen in de vruchtbare leeftijd. Men schat dat de aandoening voorkomt in 1 op 5 vrouwen die kampen met infertiliteit. Meestal worden haarden van endometriose aangetroffen op het buikvlies, op de eierstokken en de eileiders. De endometriose haarden gaan, net zoals het normale baarmoederslijmvlies, ook door een maandelijkse cyclus van groei en bloeding, wat aanleiding kan geven tot ernstige verklevingen in de buikholte. Hierdoor kunnen de eileiders afgesloten raken. Ook de eierstokken kunnen ingekapseld raken, zodat het eitje tijdens de eisprong niet meer vrij komt. Dit zijn de ernstige vormen van endometriose. In de milde vormen van endometriose, wanneer er slechts hier en daar kleine endometriose hardjes voorkomen, is het verband met verminderde vruchtbaarheid niet zo uitgesproken.

6. Onverklaarde infertiliteit

Wanneer alle onderzoeken achter de rug zijn en er niets abnormaals gevonden is, blijft het onvruchtbare koppel dikwijls achter met het onprettige gevoel dat de specialist niet weet wat er fout is. Eigenlijk is dat ook zo. In ongeveer 15% van alle

infertiele koppels zal er geen duidelijke oorzaak van de infertiliteit kunnen worden aangetoond. Gelukkig vordert het wetenschappelijk onderzoek snel, zodat in de toekomst het aantal gevallen waar de reden van de infertiliteit niet kan worden uitgelegd sterk zal verminderen. Dat wil nochtans niet zeggen dat er voor hen op dit ogenblik geen behandeling is.

Nog een woordje over je levensstijl

1. Roken

Je hebt heel waarschijnlijk al gehoord over de schadelijke effecten van roken. Roken veroorzaakt longkanker, dat weet iedereen. Maar wist je dat het langer duurt voor dat vrouwen die roken zwanger worden? Wist je dat de voorraad eicellen van vrouwen die roken sneller uitgeput raakt? Wist je dat zwangere vrouwen die roken een verhoogd risico hebben op een miskraam? En wist je dat de baby's van zwangere vrouwen die roken een veel lager gewicht bij de geboorte hebben? Ook mannen die roken, brengen hun vruchtbaarheid sterk in gevaar. Het is aangetoond dat het sperma van rokers een slechtere kwaliteit heeft dan dat van niet-rokers.

2. Alcohol

Een glaasje wijn zo nu en dan kan zeker geen kwaad. Overmatig alcoholgebruik is wel schadelijk. Het vermindert de spermakwaliteit en de mogelijkheid een erectie te behouden. Bij de vrouw zijn de effecten van alcohol op de vruchtbaarheid nog niet goed bewezen. Voor alle zekerheid raden we je toch aan het alcoholgebruik redelijk te houden. Vooral ook omdat alcoholgebruik tijdens de zwangerschap aanleiding kan geven tot misvormingen.

3. Lichaamsgewicht

Om je te helpen na te kijken of je lichaamsgewicht binnen de normale grenzen valt, hebben we de volgende tabel voor je samengesteld. Zoek je lengte op in de eerste kolom en lees dan af tussen welke twee waarden je gewicht moet liggen.

Waarom zijn deze waarden zó belangrijk?

Wel, vrouwen die méér wegen dan normaal is voor hun lengte hebben heel dikwijls belangrijke stoornissen van de eisprong of ovulatie. Wanneer je overgewicht hebt en je hebt geen of zeer onregelmatige maanstonen dan kan er dus wat schorten aan het ovulatieritme. Het is zeer bemoedigend te weten dat de grote meerderheid van deze vrouwen terug regelmatig hun maanstonen krijgen wanneer zij minstens 5% van hun gewicht verliezen. In andere woorden, een gunstig effect mag je verwachten wanneer je voor elke 20 kg die je weegt 1 kg vermagert.

Vrouwen die duidelijk minder wegen dan wat normaal is voor hun lengte, kunnen gek genoeg ook problemen met de regelmatigheid van hun maanstonen krijgen.

Voor hen komt het er op aan voldoende gewicht bij te komen, zodat het lichaamsgewicht weer binnen de normale grenzen valt.

De cijfers in de tabel zijn nochtans alleen maar richtwaarden. Een klein aantal vrouwen kan inderdaad een perfect normaal ovulatieritme hebben met een gewicht dat boven de grenswaarden ligt. Nochtans bevelen we je ten sterkste aan je normale gewicht na te streven. Het is immers zo dat de risico's van de heelkundige ingrepen, die je mogelijks tijdens de behandeling van je onvruchtbaarheid zal moeten ondergaan, sterk toenemen met de mate van je overgewicht.

Lengte richtwaars (in cm)	Ondergrens (in kg)	Bovengrens (in kg)
140	39	49
142	40	50
144	41	52
146	43	53
148	44	55
150	45	56
152	46	58
154	47	59
156	49	61
158	50	62
160	51	64
162	52	66
164	54	67
166	55	69
168	56	71
170	58	72
172	59	74
174	61	76
176	62	77
178	63	79
180	65	81
182	66	83
184	68	85
186	69	86
188	71	88
190	72	90

Heb je al van deze testen gehoord ?

De bloedtesten

De onderzoeken die op het bloed gebeuren, kunnen wisselen van patiënt tot patiënt. De meest voorkomende testen zijn de volgende:

De hormonale bepalingen

De bepaling van antistoffen tegen bepaalde besmettelijke ziekten

De chromosomenbepaling

De vaginale echografie

De vaginale echografie is een manier om beelden te krijgen van de inwendige geslachtsorganen van de vrouw. Het onderzoek is eenvoudig en pijnloos en gebeurt

met een vaginale sonde. De geluidsgolven die hiervoor gebruikt worden zijn onschadelijk voor het menselijk lichaam, ook tijdens de zwangerschap. Het wordt routinematig gebruikt om de groei van follikels in de eierstok te volgen alsook voor het opvolgen van een beginnende zwangerschap.

De hysteroscopie

De beste beelden van de baarmoederholte worden bekomen met de hysteroscopie. Tijdens dit ambulante en pijnloos onderzoek wordt door de baarmoederhals een fijne telescoop (de hysteroscoop) tot in de baarmoeder gebracht.

De laparoscopie

Zoals met de hysteroscopie wordt tijdens de laparoscopie ook met een telescoop (de laparoscopie) gewerkt. Onder algemene verdoving wordt de telescoop via een heel kleine insnede (< 1 cm) in de navel tot in de buikholte gebracht. Met dit onderzoek kunnen alle organen in de buikholte grondig geïnspecteerd worden. Tevens kan de doorgankelijkheid van de eileiders worden nagekeken.

De transvaginale hydrolaparoscopie

Deze onderzoeksmethode werd in ons centrum ontwikkeld en verschaft ons dezelfde informatie als de laparoscopie. Het onderzoek gebeurt langs de schede en heeft het grote voordeel dat het ambulante kan worden uitgevoerd zodat het veel minder invasief is als de klassieke laparoscopie.

De hysterosalpingografie (HSG)

Bij dit onderzoek wordt in de baarmoeder een contraststof ingespoten die de X-stralen tegenhoudt. Zo ontstaat een beeld van de binnenkant van de baarmoederholte en de eileiders. Ook kan hiermee de doorgankelijkheid van de eileiders worden aangetoond. Dit onderzoek wordt nog maar zelden in ons centrum uitgevoerd.

De postcoïtale test (PCT)

De postcoïtale test is één van de oudere testen in het infertiliteitsonderzoek. De test vindt plaats enkele dagen voor de eisprong verwacht wordt. Er wordt gevraagd dat het koppel betrekkingen heeft zo een 6 tot 12 uur voor het onderzoek moet plaatsvinden. Onder de microscoop wordt onderzocht hoeveel beweeglijke zaadcellen er in het slijm van de hals van de baarmoeder voorkomen.

De sperma-analyse

Het nazicht van een spermastaal is een belangrijk onderdeel van het infertiliteitsonderzoek bij de man. Het spermastaal wordt geproduceerd door masturbatie na een periode van onthouding van 2 à 3 dagen. Het staal kan in het Centrum of thuis geproduceerd worden, maar in het laatste geval moet het staal

binnen het uur naar het labo worden gebracht. Het is belangrijk het staal tijdens het transport niet te laten afkoelen. Dit kan het best gebeuren door het gesloten bekertje in een broekzak of binnenzak van een vest te dragen.

Mogelijke behandelingen

Een juiste diagnose is heel belangrijk voor de behandeling van infertiliteit. Zonder die diagnose kan geen behandelingsplan met het koppel worden afgesproken. Sommige oorzaken van onvruchtbaarheid verdienen bijvoorbeeld een zuiver heelkundige aanpak en weer andere oorzaken worden dan weer beter behandeld met IVF.

In elk geval is de keuze van de behandeling een beslissingsproces waarbij het koppel nauw betrokken wordt. De behandeling is op zich dikwijls al een hele belasting. Wanneer het koppel ook nog het gevoel krijgt niet precies te weten wat er te doen staat, kan het gevoel van hulpeloosheid groot worden. Daarom tracht het infertiliteitsteam het koppel zo goed mogelijk alle stappen van de uitgestippelde behandeling uit te leggen. Hieronder zullen we alvast een beknopt overzicht geven van de verschillende types van behandeling zodat je met deze voorkennis nog beter je vragen aan de arts kan voorbereiden.

1. Heelkunde

Deze technieken worden steeds onder algemene verdoving uitgevoerd. Voor sommige, meer ingewikkelde ingrepen is het ook niet ongevoel dat je de avond vóór de operatie reeds moet worden opgenomen.

1a. De laparoscopische heelkunde

Vele van de heelkundig behandelbare oorzaken van infertiliteit kunnen op heden aangepakt worden via de laparoscopie. Dit heeft als voordeel dat de insnede in de huid veel kleiner is dan bij de “gewone” heelkunde. Zodat patiënte minder hinder ondervindt van de ingreep en vaak nog dezelfde dag naar huis kan.

1b. De microchirurgie

Bepaalde heelkundige ingrepen vereisen een bijzondere technische precisie, die enkel kan bereikt worden door het gebruik van een operatiemicroscoop.

2. Hormonaal

In deze groep bespreken we de behandelingen waar alleen medicatie wordt voorgeschreven. Dit type van behandeling is aangewezen bij koppels waar als enige probleem een ovulatiestoornis is aangetoond, bijvoorbeeld in het geval van onregelmatige of uitblijvende regels. Gezien de maandelijkse eisprong een belangrijke voorwaarde is om vlot zwanger te geraken, ligt het voor de hand dat bij

deze vrouwen in de eerste plaats het ovulatie ritme hersteld moet worden. Hiervoor heeft de arts een aantal medicamenten ter beschikking.

2a. De tabletjes

Clomid is het meest bekende uit deze groep. Wanneer Clomid wordt ingenomen, krijgt het lichaam de valse indruk dat er een ernstig tekort is aan oestradiol (“anti-oestrogeen”). Het lichaam reageert hierop door een onrechtstreekse stimulatie van de eierstokken. Het is echter zo dat deze behandeling in de meeste gevallen het ovulatie ritme niet definitief herstelt, wat wil zeggen dat de behandeling elke maand herstart moet worden zolang dit gewenst is.

2b. De inspuitingen

Een meer directe aanpak is het inspuiten van producten die een rechtstreekse stimulatie geven van de eierstokken. De inspuitingen worden in de spier gegeven of onderhuids afhankelijk van de gebruikte producten.

2c. Het pompje

Deze methode maakt gebruik van een klein pompje waarbij in de huid op regelmatige tijdstippen kleine hoeveelheden hormoon worden ingespoten. Op deze manier wordt bij patiënten met een volledige afwezigheid van een cyclus een normale cyclus hersteld door rechtstreekse stimulatie van de hypofyse.

2d. De neusspray

Deze medicatie wordt hoofdzakelijk gebruikt tijdens de behandelingen met in vitro fertilisatie en voorkomt het vroegtijdig inzetten van de eisprong.

3. Medisch geassisteerde voortplanting

In deze groep horen technologieën thuis die op een meer ingrijpende manier kunnen helpen een bevruchting tot stand te brengen. Meestal wordt aan deze technieken een stimulatiebehandeling toegevoegd, die kan verschillen naargelang de gebruikte techniek.

3a. IUI

Deze afkorting staat voor **intra-uteriene inseminatie**. Dit wil zeggen dat het sperma van de man in het laboratorium voorbereid wordt, waarna het rechtstreeks in de baarmoederholte wordt ingespoten. Dit heeft twee voordelen: de zaadcellen moeten niet meer doorheen de slijmprop in de baarmoederhals en de zaadcellen in het voorbereide staal zijn reeds een selectie van de beste zaadcellen.

De belangrijkste voorwaarde om deze techniek te kunnen gebruiken is de doorgankelijkheid van de eileiders. Indien die afgesloten zijn, kan het zaad onmogelijk tot bij de eicel geraken.

De stimulatiebehandeling die bij deze techniek wordt gebruikt is eerder mild. Het is de bedoeling met de stimulatie één tot drie rijpe follikels (met eicellen) te bekomen. Meer eicellen zou het risico op een meervoudige zwangerschap op een onaanvaardbare wijze doen toenemen.

3b. IVF

Deze afkorting staat voor **in vitro** fertilisatie.

Na een goede stimulatie van de follikels wordt een eicelpunctie uitgevoerd. De bekomen eicellen worden in het laboratorium in een schaalje gemengd met voorbereid sperma (inseminatie) en dan in een broedstoof (incubator) geplaatst. De incubator zal de kweekvloeistof op de juiste temperatuur en zuurtegraad houden. Doordat de beste zaadcellen zich door deze techniek in de onmiddellijke nabijheid bevinden van de eicellen, duurt het gewoonlijk niet lang voordat een zaadcel zich door de eischaal gewerkt heeft en de eicel bevrucht heeft.

Als alles naar wens gaat zal een groot deel van de eicellen bevruchten. Indien er helemaal geen of slechts zeer weinig van de bekomen eicellen bevrucht zijn, kan dit wijzen op een probleem met de eicellen, de zaadcellen of beiden. Dit is steeds teleurstellend nieuws, maar de informatie kan gebruikt worden om de volgende cyclus een andere, meer ingewikkelde techniek te proberen.

Na de bevruchting worden de embryo's regelmatig gevolgd om te zien of de embryonale ontwikkeling normaal is. Gewoonlijk worden op de tweede of derde dag na de eicelpunctie een tot twee embryo's teruggeplaatst in de baarmoederholte. Dit noemen we de embryotransfer. Het is een eenvoudige en pijnloze procedure waarbij doorheen de baarmoederhals een klein buisje (katheter) tot in de baarmoederholte wordt gebracht zodat de embryo's hier in een kleine hoeveelheid kweekvloeistof kunnen getransfereerd worden (zie figuur 6). In de baarmoederholte ontwikkelen de teruggeplaatste embryo's zich verder tot ze groot genoeg zijn om door de eischaal te breken en zich in te nestelen in het baarmoederslijmvlies. De embryo's die niet worden teruggeplaatst worden ingevroren indien er tenminste geen tekens zijn van ernstige stoornissen in de embryonale ontwikkeling. De ingevroren embryo's kunnen dan later ontdooid en teruggeplaatst worden.

3c. GIFT

Deze afkorting staat voor **gamete intra-fallopian transfer**.

In een eerste tijd verloopt deze behandeling zoals een in vitro fertilisatie. Na het opzuigen van de eicellen volgt dan volgt de tweede stap waarbij een laparoscopie wordt uitgevoerd om eicellen en zaadcellen in de eileider te brengen.

Bij GIFT vindt de bevruchting dus niet in het laboratorium plaats maar in de eileider. Dit onderscheid kan voor een aantal redenen belangrijk zijn. Voor mensen met bepaalde religieuze overtuigingen is dit een meer aanvaardbare oplossing dan IVF, waar de bevruchting in het labo gebeurt.

Deze techniek is meer ingrijpend dan IVF en biedt op dit ogenblik geen bijkomende voordelen meer. *Deze techniek wordt voor het ogenblik niet zo frequent meer toegepast.*

3d. Speciale technieken

1' ICSI

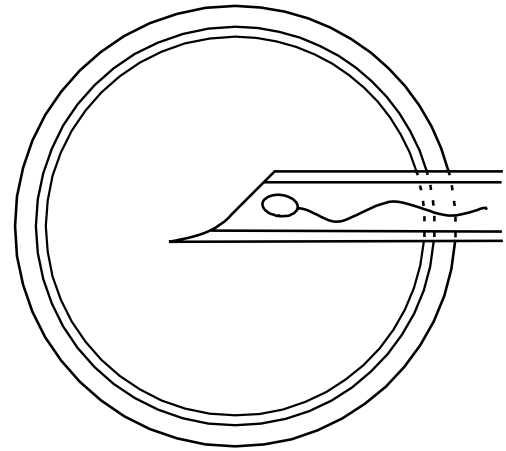
Deze afkorting staat voor **intracytoplasmatic sperm-injection**.

In gevallen van ernstige afwijkingen van het spermabeeld biedt IVF dikwijls geen oplossing. Hoewel door de voorbereiding van het spermastaal bij IVF alleen de beste zaadcellen worden gebruikt, kunnen bij sommige mannen zelfs deze beste zaadcellen niet goed genoeg zijn om op "eigen kracht" doorheen de eiscaal te raken. Ook wanneer er een zeer slechte bevruchting was van de eicellen in een vorige IVF-cyclus, lijkt het weinig zinvol verder te gaan met IVF. In deze gevallen kan ICSI soms een oplossing zijn.

Het principe van ICSI bestaat erin dat met behulp van een heel verfijnde microscoop één zaadcel rechtstreeks in elke eikel wordt geïnjecteerd via een ultrafijne glazen injectienaald (zie figuur 7).

Na de zaadcel injectie moet het erfelijk materiaal in de kop van de zaadcel nog vrijkomen en zich vermengen met dat van de eikel. Wanneer dat niet gebeurt, is de bevruchting niet volledig. Met andere woorden, de zaadcel injectie is een eerste stap in de (in dit geval geassisteerde) bevruchting, maar die is slechts beëindigd wanneer er versmelting is van het erfelijk materiaal van man en vrouw. Dat is een voorwaarde voor een normale embryo-ontwikkeling. Een zaadcel injectie is dus geen garantie voor het verkrijgen van embryo's.

Na de zaadcel injectie verloopt de rest zoals bij IVF: twee tot drie dagen na de eicelpunctie gebeurt de terugplaatsing van de beste embryo's.



Figuur 7

2'. MESA, TESA en TESE

Bij sommige mannen kan het soms moeilijk zijn om voldoende goede zaadcellen af te zonderen voor de ICSI procedure uit een gewoon ejaculaat. Wanneer dit het geval is, bestaat de mogelijkheid toch voldoende zaadcellen te bekomen rechtstreeks uit de bijbal (de epididymis) of de teelbal (de testis). Uit de bijbal (MESA) of de teelbal (TESA) kunnen immers onder lokale verdoving met een heel fijne naald dikwijls voldoende zaadcellen worden opgezogen om toch een ICSI-procedure te kunnen uitvoeren. In een heel klein aantal gevallen is een naaldaspiratie onvoldoende en moet een kleine insnede in de teelbal gemaakt worden (TESE) om een klein stukje weefsel te verwijderen. Uit dit weefsel kan de embryoloog dan de zaadcellen afzonderen.

3'. Assisted hatching

De term "assisted hatching" verwijst naar een techniek waarbij het embryo een handje geholpen wordt om door de eiscaal te breken. Bij sommige vrouwen zijn de eicellen omgeven door een ongewoon dikke of harde eiscaal, zodat het niet

ondenkbaar is dat de onvruchtbaarheid ten dele hierdoor veroorzaakt wordt. Met de speciale microscoop, die ook voor ICSI wordt gebruikt, wordt heel voorzichtig een kleine opening in de eischaal gemaakt zodat het de vasthechting van het embryo zich langs hier kan voordoen. De waarde van deze techniek wordt echter door velen sterk in twijfel getrokken.

4'. Pre-implantatie screening

Hierbij worden de embryo's onderzocht op mogelijke genetische defecten. We weten dat in functie van de leeftijd van de vrouw er een rechtstreeks verband bestaat met een toename van het aantal genetisch abnormale eicellen. Bij eventuele bevruchting zullen deze embryo's zich niet gaan inplanten ofwel reden zijn van een miskraam. . Recent werden technieken ontwikkeld die het mogelijk maken deze genetisch afwijkende embryo's op te sporen in het embryo voor de terugplaatsing. Dit wil zeggen dat de test kan uitgevoerd worden op embryo's die door IVF of ICSI zijn ontstaan. Hierbij wordt een enkele cel uit het embryo genomen voor verder onderzoek. De verdere normale ontwikkeling van het embryo komt hierdoor niet in het gedrang. Dit laat ons toe enkel de genetisch normale embryo's terug te plaatsen wat resulteert in een verhoogde kans op een normaal evolutieve zwangerschap. Deze methode kan gebruikt worden bij vrouwen ouder dan 37 jaar.

Dezelfde werkwijze wordt uitgevoerd bij koppels die een gekend verhoogd risico hebben op erfelijke afwijkingen. Tot voor kort waren er slechts twee manieren om te voorkomen dat een gekende erfelijke ziekte of aandoening werd overgedragen: het koppel adviseren geen kinderen te krijgen of een abortus uitvoeren in het begin van het tweede zwangerschapstrimester indien de vruchtwaterpunctie of vlokkentest aantoonde dat de ziekte inderdaad werd overgedragen op het kind. Door de embryo's voor de terugplaatsing te onderzoeken kunnen deze embryo's die de erfelijke aandoening niet hebben overgeërfd, bij de moeder worden teruggeplaatst. Deze techniek laat deze koppels toe op een veilige manier hun eigen kinderen te hebben zonder de lange tijd te moeten wachten op de uitslag van de vruchtwaterpunctie of de vlokkentest. Bovendien is een tweede trimester abortus steeds een zeer traumatische ervaring zowel op lichamelijk als op geestelijk vlak. Het spreekt voor zich dat in geval van erfelijke aandoeningen deze technieken enkel mogelijk zijn door nauw samen te werken met een centrum voor genetische diagnostiek.

4. Alternatieve behandelingsvormen

4a. Eiceldonatie

Sommige vrouwen kunnen voor de medisch geassisteerde voortplanting geen gebruik maken van eigen eicellen. Dat kan zijn omdat de vrouw geen eigen eicellen meer heeft, bijvoorbeeld wanneer een vroegtijdige menopauze is opgetreden. In een bijzonder geval kan het gaan om een vrouw die drager is van een ziekte of aandoening die overgeërfd kan worden door de kinderen. Hoewel deze vrouwen niet onvruchtbaar zijn, kan in het geval van kinderwens een eiceldonatie van een gezonde vrouw toch een uitweg bieden.

De vrouw die de eicellen schenkt (de donor), volgt een stimulatiebehandeling met aansluitend een eicelpunctie. De donoreicellen worden bevrucht door de zaadcellen van de echtgenoot van de vrouw die de eicellen ontvangt (de recipiënt). De embryo's worden teruggeplaatst bij de recipiënt op dezelfde wijze als bij IVF. Indien de recipiënt echter geen maanden meer heeft, zal zij wel een substitutiebehandeling moeten volgen, waarbij de hormonen die zij niet voldoende meer maakt worden vervangen door tabletjes of inspuitingen. Deze techniek heeft al veel koppels geholpen. Nochtans is de vraag naar donoreicellen nog steeds veel groter dan het aanbod. De wachttijd is dan ook lang, tenzij de patiënte zelf een donor vindt.

4b. Sperma donatie

Wanneer het onmogelijk blijkt zaadcellen te verkrijgen bij de man, kan de arts het koppel voorstellen donorsperma te gebruiken. Dat noemen we **kunstmatige inseminatie met donorsperma (KID)**. Wanneer dit een aanvaardbare optie is voor het koppel, kan de bevruchting met het donorsperma gebeuren via de hierboven beschreven IUI-techniek. In sommige gevallen kan het gebruik van donorsperma tijdens IVF of ICSI aan te bevelen zijn.